

ПЕДИАТРИЯ БОЙЫНША №2 ИНТЕРНАТУРА ЖӘНЕ РЕЗИДЕНТУРА КАФЕДРАСЫ  
МЕДИЦИНАЛЫҚ СИМУЛЯЦИЯНЫҢ СЦЕНАРИЙІ ҚБ 2014

**Интерндердің қорытынды аттестациясына арналған медициналық симуляцияның  
сценарийі  
2013-1014 оқу жылы**

**Клиникалық жағдай:** «Іштен болған кардиттің диагностикасы және жүргізу тактикасы».

**Ситуация:** Сіз – дәрігер-ординаторсыз. Дәрігер қабылдауына 3 айлық бала анасымен келді.

- Анамнез жинаңыз және науқасты қарап тексеріңіз
- Лабораторлы-инструменталды зерттеу нәтежелердің интерпритациясы
- Диагноз қойыңыз
- Науқасты жүргізу тактикасын нақтылаңыз.

**Қортынды (outcomes):**

- Сұрақ-жауап жүргізу және науқасты тексеру
- Іштен болған кардиттің клиникалық диагностикасы
- ЖҚС, биохимиялық қан сынағы, кеуде ағзалары рентгенографиясын, ЭКГ, ЭхоКГ өткізу және интерпретациялау
- Іштен болған кардитпен науқасты жүргізу тактикасы, функционалдық жағдайдың мониторингы

**Бағалау беті (check-list)**

**«Іштен болған кардиттің диагностикасы және жүргізу тактикасы»  
бойынша клиникалық жағдай**

№	Қадамдарды бағалау критерилері	Баллмен бағалау		
		Дұрыс орындалды	Ескертулермен орындалды	Орындалған
1	Анамнез жинау. Барлық сұрақтар қойылды ма?	1,0	0,5	0
2	Өткізудің дұрыстығы – жалпы қарау, физикалды тексеруді өткізу	2,0	1,0	0
3	Клиникалық симуляция жағдайында баяндалған симптомдарды дұрыс интерпретациялау	2,0	1,0	0
4	Болжам диагноз	1,0	0,5	0
5	Тексеру жоспарын тағайындау	2,0	1,0	0
6	Ажырату диагнозының жоспары	1,0	0,5	0
7	ЖҚС, биохимиялық қан сынағы көрсеткіштерін талдау	1,0	0,5	0
8	Кеуде ағзаларының рентгенографиясын талдау	2,0	1,0	0
9	ЭКГ интерпретациясы	2,0	1,0	0
10	ЭхоКГ интерпретациясы	2,0	1,0	0
11	Қорытынды клиникалық диагнозды негіздеу	1,0	0,5	0
12	Базистік емді тағайындау	2,0	1,0	0
13	Пациентпен дұрыс қарым қатынас қалыптастыру және қорқыныш сезімін бастау.	1,0	0,5	0
	<b>ҚОРЫТЫНДЫ БАЛЛ</b>			



ПЕДИАТРИЯ БОЙЫНША №2 ИНТЕРНАТУРА ЖӘНЕ РЕЗИДЕНТУРА КАФЕДРАСЫ  
МЕДИЦИНАЛЫҚ СИМУЛЯЦИЯНЫҢ СЦЕНАРИЙІ ҚБ 2014

---

Максималды балл - 20

ПЕДИАТРИЯ БОЙЫНША №2 ИНТЕРНАТУРА ЖӘНЕ РЕЗИДЕНТУРА КАФЕДРАСЫ  
МЕДИЦИНАЛЫҚ СИМУЛЯЦИЯНЫҢ СЦЕНАРИЙІ ҚБ 2014

**Стандартталған актер (пациент) үшін мәтін сценарийі және оның рөлінің сипаттамасы:**

Пациент: 3 айлық бала анасымен

Шағымдары: әлсіздік, бозғылттық, лоқсу, емізгенде шаршау, тәбетінің төмендеуі, салмақты нашар қосуы.

Сұрақтың негізі	Актерге сұрақтың құрылуы	Актер жауыбы
Жүктілік қалай өтті?	Жүктілік кезіндегі аурулары	ОРВИ во втором триместре
Салмақ қосудың тежелуінің пайда болу уақыты	Салмақ қосудың тежелуі қашаннан басталды?	Бала туғаннан бері нашар салмақ қосады
Аурудың басталуынан бергі уақыт	Ауру қашан және неден басталды?	5 күндей салмақ қосуында динамика болған жоқ, балада лоқсу күшейді, ауыр тыныс алатын болды, жөтел пайда болды, емшекті әлсіз емеді, тез шаршайды
Қосымша шағымдар	Тағы да қандай шағымдар мазалайды?	Мазасыз ұйқы, тершендік

**Анамзінде:** ұл бала 1-ші жүктілік пен туыттан. Жүктілік екінші триместрінде ЖРВИ фондында өтті. Туыт уақытында. Туған кездегі салмағы 2,500 кг, бойы 45 см. Анасы баласының туғаннан бері салмақты аз қосатынын байқаған, әлсіз емеді, емгенде 3-4 рет дем алып алады, тез шаршайды. 5 күндей салмақ қосуында динамика болған жоқ, балада лоқсу күшейді, ауыр тыныс алатын болды, жөтел пайда болды.

**Объективті:** Түскен кезінде жалпы жағдайы ауыр. Бала әлсізастеник. Терісі бозғылт, ауыз үшбұрышында цианоз бар. Күшейген және жайылған жүрек ұшылық серпіліс, кеуде клеткасының деформациясы – жүрек өркешінің пайда болуы. Өкпесінде қатандау тыныс, төменгі бөліктерінде – ылғалды сырылдар. ТЖ – минутына 50 рет. Жүректің салыстырмалы шекарасы барлық жаққа кеңейген, көбінесе солға қарай алдыңғы қолтықасты линиясы бойынша. Жүрек үндері тұйықталған, жүрек ұшында систолалық шуыл, ЖСЖ - 140 соққы/мин. Бауыр ұлғаймаған. Іші жұмсақ, ауру сезімсіз. Зәр шығаруы бұзылмаған.

Зерттеу жоспары мен зерттеу нәтижелердің болжамы:

**1. ЖҚС**

Hb - 130 г/л  
эритр. –  $3,5 \times 10^9$ /л  
лейк –  $4,0 \times 10^9$ /л  
т/я - 2%  
с/я - 20%  
э - 1%  
б - 1%  
л - 70%  
м - 5%  
б-1%  
ЭТЖ -10 мм/сағ.

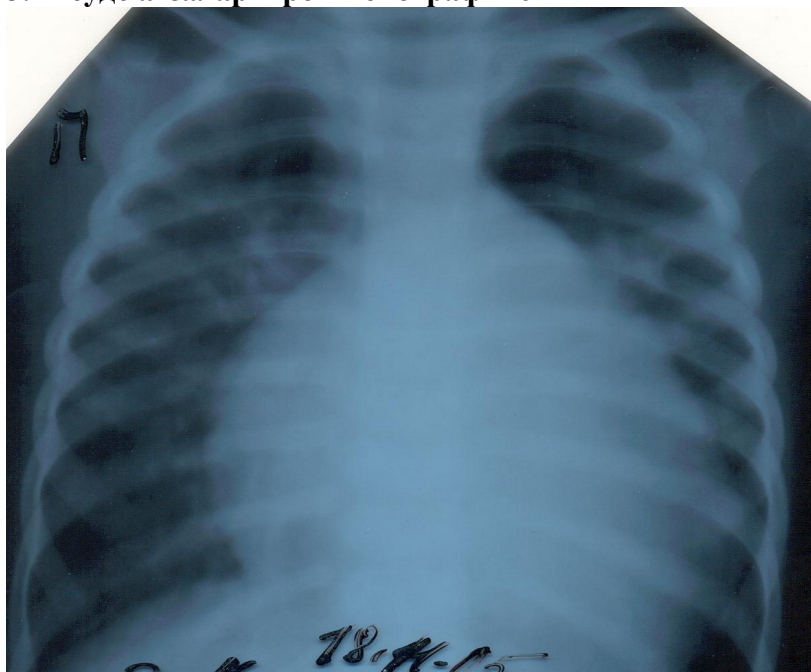
**2. Б/х қан сынағы**

ПЕДИАТРИЯ БОЙЫНША №2 ИНТЕРНАТУРА ЖӘНЕ РЕЗИДЕНТУРА КАФЕДРАСЫ  
МЕДИЦИНАЛЫҚ СИМУЛЯЦИЯНЫҢ СЦЕНАРИЙІ ҚБ 2014

---

жалпы белок - 65 г/л  
альбумин – 39,2 г/л  
 $\alpha$ 1- глобулиндер – 5%  
 $\alpha$ 2- глобулиндер – 11,3%  
 $\beta$ - глобулиндер – 17,5%  
 $\gamma$ - глобулиндер – 27,5%  
калий - 4,5 ммоль/л  
натрий 136,0 ммоль/л  
С-РБ 30 mg/L  
КФК 400 U/L

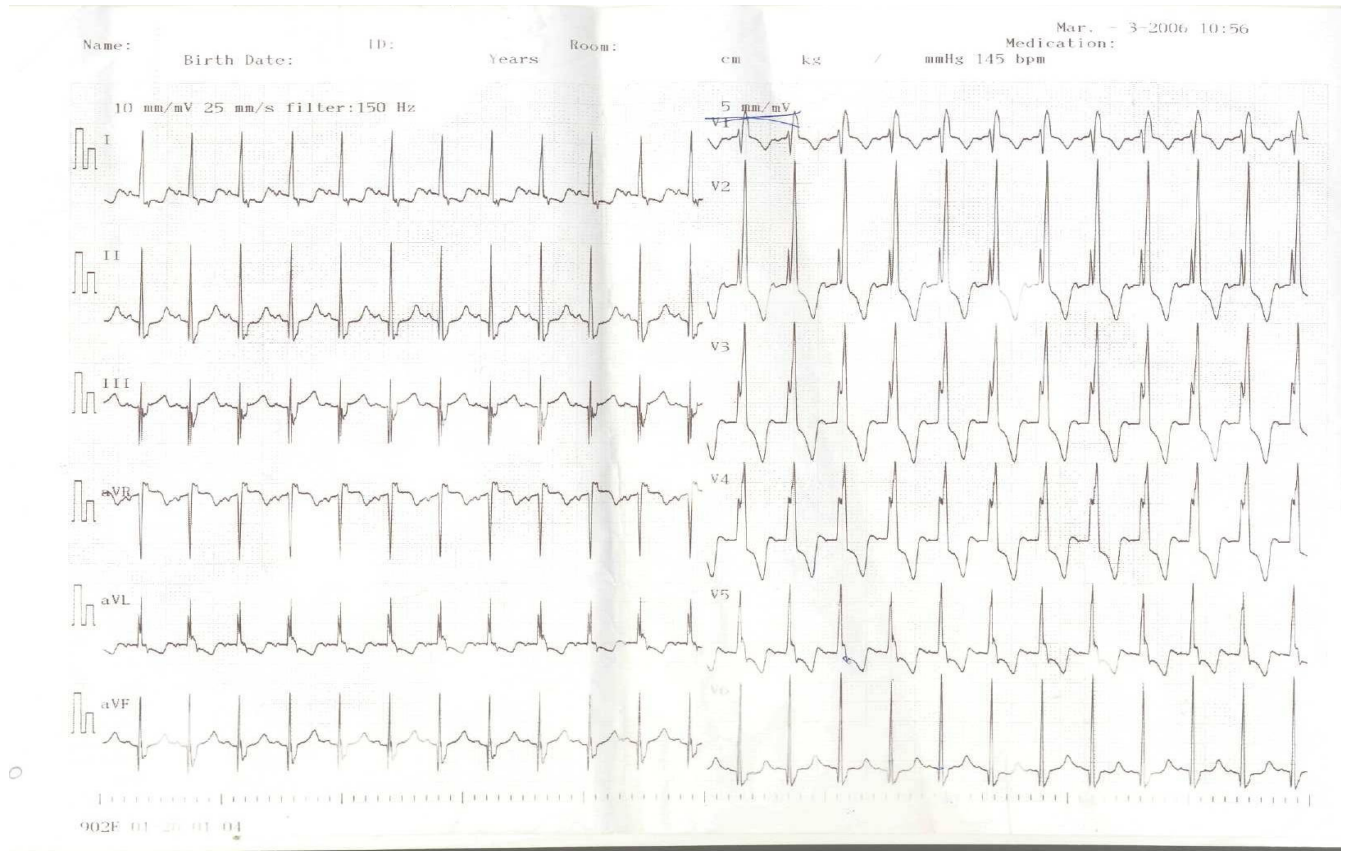
### 3. Кеуде ағзалары рентгенографиясы



**Қорытынды:** Веноздық іркіліс есебінен өкпе суретінің күшеюі. Жүрек көлеңкесі сол жақ бөлімінің есебінен көлденеңінен кеңеюі, КТИ- 65%. Жүрек формасының «шар тәрізді» болуы

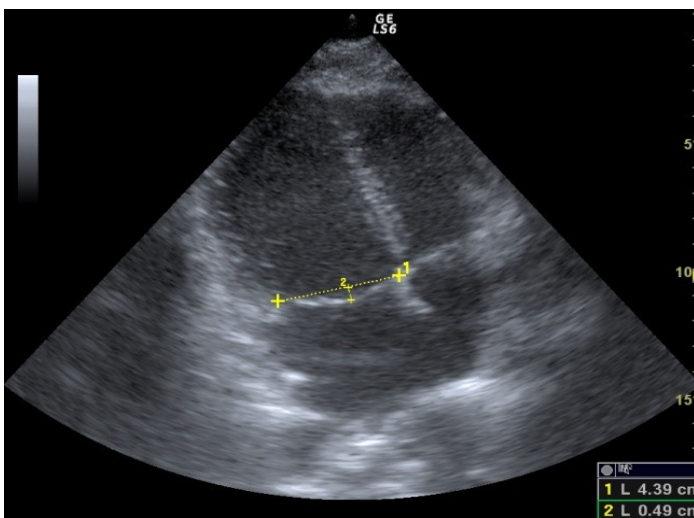
ПЕДИАТРИЯ БОЙЫНША №2 ИНТЕРНАТУРА ЖӘНЕ РЕЗИДЕНТУРА КАФЕДРАСЫ  
МЕДИЦИНАЛЫҚ СИМУЛЯЦИЯНЫҢ СЦЕНАРИЙІ ҚБ 2014

#### 4. ЭКГ



**Қорытынды:** ЖЭО горизонталдық орналасуы. Ритм синустық, күрт тахикардия. ЖСЖ – минутына 144 рет. Гисс шоғырының оң аяғының блокадасы. Сол қарыншаның гипертрофиясы

#### 5. ЭхоКГ



**Қорытынды:** Сол қарынша мен сол жүрекшенің айқын дилатациясы, қарыншааралық перденің гипокинезиясы, айдау фракциясының 45–50 % күрт төмендеуі

ПЕДИАТРИЯ БОЙЫНША №2 ИНТЕРНАТУРА ЖӘНЕ РЕЗИДЕНТУРА КАФЕДРАСЫ  
МЕДИЦИНАЛЫҚ СИМУЛЯЦИЯНЫҢ СЦЕНАРИЙІ ҚБ 2014

«Іштен болған кардиттің диагностикасы және жүргізу тактикасы»  
клиникалық ситуация бойынша оң жауап эталоны

№	Қадамдарды бағалау критерийлері	Жауап эталоны
1	Анамнез жинау. Барлық сұрақтар қойылды ма?	Аурудың дебютінде және уақыт өте шағымдарының сипатын нақтылау. Анамнез morbi et vitae
2	Өткізудің дұрыстығы – жалпы қарау, физикалды тексеруді өткізу	Түскен кезінде жалпы жағдайы ауыр. Бала әлсізастеник. Терісі бозғылт, ауыз үшбұрышында цианоз бар. Күшейген және жайылған жүрек ұшылық серпіліс, кеуде клеткасының деформациясы – жүрек өркешінің пайда болуы. Өкпесінде қатандау тыныс, төменгі бөліктерінде – ылғалды сырылдар. ТЖ – минутына 50 рет. Жүректің салыстырмалы шекарасы барлық жаққа кеңейген, көбінесе солға қарай алдыңғы қолтықасты линиясы бойынша. Жүрек үндері тұйықталған, жүрек ұшында систолалық шуыл, ЖСЖ - 140 сокқы/мин. Бауыр ұлғаймаған. Іші жұмсақ, ауру сезімсіз. Зәр шығаруы бұзылмаған.
3	Клиникалық симуляция жағдайында баяндалған симптомдарды дұрыс интерпретациялау	Аурудың барлық симптомдарын бағалады. Арнайы емес экстракардиалды көріністерін және жүрек жетіспеушілігінің симптомдарын анықтады.
4	Болжам диагноз	Ерте іштен болған кардит, миокардтық басым зақымымен, жедел ағымды, солқарыншалық типпен қан айналымның жетіспеушілігі II Б дәрежесі
5	Тексеру жоспарын тағайындау	ЖҚС БҚС: жалпы белок, белок фракциялары, КФК, калий, натрий, С-РБ ЭКГ, ЭхоКГ Кеуде ағзалары рентгенографиясы
6	Ажырату диагнозының жоспары	Жүректің іштен болған ақауларымен ажырату диагностикасы
7	ЖҚС Биохимиялық қан сынағы көрсеткіштерін талдау	Лейкопения, лимфоцитоз Гипергаммаглобулинемия, СРБ көбеюі, КФК деңгейінің жоғарылауы
8	Өңешті барий тұнбасы контрастылық затпен тексерумен кеуде ағзаларының рентгенографиясы	Веноздық іркіліс есебінен өкпе суретінің күшеюі. Жүрек көлеңкесі сол жақ бөлімінің есебінен көлденеңінен кеңеюі, КТИ- 65%. Жүрек формасының «шар тәрізді» болуы
9	ЭКГ интерпретациясы	ЖЭО горизонталдық орналасуы. Ритм синустық, күрт тахикардия. ЖСЖ – минутына 144 рет. Гисс шоғырының

ПЕДИАТРИЯ БОЙЫНША №2 ИНТЕРНАТУРА ЖӘНЕ РЕЗИДЕНТУРА КАФЕДРАСЫ  
МЕДИЦИНАЛЫҚ СИМУЛЯЦИЯНЫҢ СЦЕНАРИЙІ ҚБ 2014

		оң аяғының блокадасы. Сол қарыншаның гипертрофиясы
1 0	ЭхоКГ интерпретациясы	Сол қарынша мен сол жүрекшенің айқын дилатациясы, қарыншааралық перденің гипокинезиясы, айдау фракциясының 45–50 % күрт төмендеуі
1 1	Қорытынды клиникалық диагнозды негіздеу	Ерте іштен болған кардит, миокардтың вирустық этиологиясымен басым түрі, жедел ағымды, солқарыншалық типпен қан айналымның жетіспеушілігі II Б дәрежесі
1 2	Емдеу тактикасын анықтады	Аялы режим, оттегі емі (жылы ылғалды оттегі); этиотроптық вирусқа қарсы: ацикловир, көктамырішіне гамма-глобулин (2 г/кг тәу); қабынуға қарсы: ГКС (преднизолон) 1–1,5 мг/кг салмағына есебінен; жүрек жетіспеушілігінің ем: жүрек глкозидтері (дигоксин), диуретиктер: фуросемидпен верошпиронның комбинациясы (1 мг/кг)- диурезді бақылау, АПФ ингибиторлары - капотен — 0,5 мг/кг/сут.; кардиотрофная-метаболическая терапия: неотон, рибоксин, панангин, L-карнитин, витамини А, С, Е, кокарбоксилаза.
1 3	Пациентпен дұрыс қарым қатынас қалыптастыру және қорқыныш сезімін бастау.	

**Симуляцияның жабдықталуы:**

1. Тапсырма беттрі, волонтерге сценарий, қадамдардың бағалау критерийі
2. Лабораторлы-инструментальді зерттеулердің нәтежелері.
- 3.Фонендоскоп
- 4.Тонометр

**Қойылым:**

Оқу бөлмесі – ординатор бөлмесі

1. Кушетка-1
2. Дәрігер столы-1
3. Отырғыш
4. Препараттары бар медициналық шкаф (сценарий бойынша қажет дәрілер тізімін келтіру)

**Құрастырушының аты-жөні** – Байгабулова М.С.

**Рецензенттер аты-жөні:** м.ғ.д. Қатарбаев А.К., м.ғ.д. Омарова К.О.

**25.02.2014ж ББК жиылысының №6 хаттамасы**